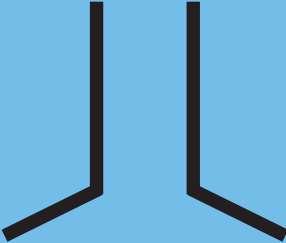


version 2013



TEGNSYSTEMET[©]

TEGNSYSTEM FOR STATSAUTORISEREREDE FODTERAPEUTER



Brugen af de fleste af tegnene i denne udgave kræver, at du anvender din faglige vurdering efter bedste evne. Du skal dog være opmærksom på, at brugen af visse tegn kræver, at der foreligger en diagnose fra patientens egen læge.

Tegnsystemet 2013[®] er baseret på 4. udgave af Tegnsystemet af Valdemar Christensen og Axel Werner, de tilrettede udgaver som Fodterapeutskolen i København og Tradium, Fodterapeutskolen i Randers har benyttet samt Tegnsystemet 2011[®] udgivet af LasF i 2011.

Denne udgave erstatter alle tidligere udgaver og er Landsforeningens af statsautoriserede Fodterapeuters officielle version. Alle rettigheder tilhører LasF.

Seneste revision er udført i 2013 af:

Statsautoriseret fodterapeut Ulla Dennild
Statsautoriseret fodterapeut Mette Modler
Statsautoriseret fodterapeut Mehrshad Raouf
Statsautoriseret fodterapeut Jan Lindbjerg
Statsautoriseret fodterapeut Lone Egstrup

Alle medlemmer af LasF samt de til enhver tid anerkendte fodterapeutuddannelser i Danmark, har ret til at bruge tegnene uden yderligere tilladelse. Nyeste version af Tegnsystemet[®] kan til enhver tid hentes på www.lasf.dk. Anden brug af tegnene må kun ske efter udtrykkelig tilladelse fra LasF.

Grafisk tilrettelæggelse:
Mikael Horup

Landsforeningen af statsautoriserede Fodterapeuter
Holsbjergvej 29
2620 Albertslund

Tlf.: 4320 5120
lasf@lasf.dk
www.lasf.dk



INDHOLD

HUD / NEGLE

Maceration
 Callositet
 Callositet interdigital
 Clavus durus
 Clavus molle
 Clavus milliare
 Callositet med clavus durus
 Clavus durus interdigital
 Clavus vasculare
 Clavus neurovaskulare
 Fissur
 Verrucae vulgaris
 Verruca sequela
 Hyperkeratose
 Cicatrice
 Ulcus
 Varicer
 Eksostose
 Ganglion
 Onychauxis
 Onychatrophia
 Onycholysis
 Onychomycosis
 Onychogryposis
 Unguis incarnatus
 Hæmatom
 Psoriasis
 Eksem
 Ødem
 Nævi
 Noduli
 Bursa
 Bursitis

FEJLSTILLINGER

Ossøs defiguration
 Hallux valgus
 Hallux valgus med pronation rotation
 Hallux extensus

Valgus af digiti
 Varus af digiti
 Sub ductus
 Supra ductus
 Digitus malleus (mobil)
 Digitus malleus (nedsat)
 Digitus malleus (rigid)
 Subluxation
 Hypermobilitet
 Hypomobilitet
 Rigiditet
 Matatarsus valgus quintus
 Metatarsus latus / pes latus
 Metatarsus varus
 Metatarsus varus primus
 Pes planus transversus (mobil)
 Pes planus transversus (nedsat)
 Pes planus transversus (rigid)
 Valgus i forfoden
 Varus i forfoden
 Applanation af den mediale længdebue (mobil)
 Applanation af den mediale længdebue (rigid)
 Valgus i bagfoden (mobil)
 Valgus i bagfoden (nedsat)
 Valgus i bagfoden (rigid)
 Varus i bagfoden (mobil)
 Varus i bagfoden (nedsat)
 Varus i bagfoden (rigid)
 Pes cavus (mobil)
 Pes cavus (nedsat)
 Pes cavus (rigid)











GENERELT











Ømhed
 Smerte i let grad
 Smerte i middelsvær grad
 Smerte i svær grad
 Intermission
 Amputation







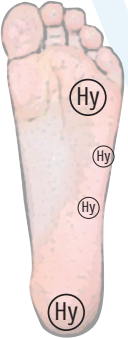





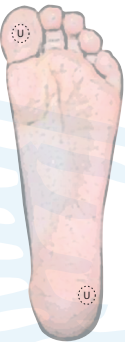



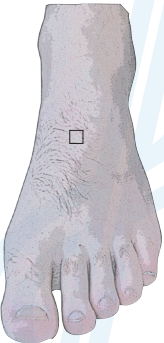





TEGN FOR HUD OG NEGLE










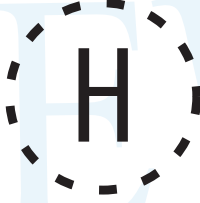












EKSEMPEL PÅ PLACERING AF TEGN	NAVN PÅ TEGN	KLINISK TEGN
	<p>Maceration Opstår når huden er vedvarende fugtig. Huden bliver blød og hvid</p>	
	<p>Callositet Hård hud</p>	
	<p>Callositet interdigitalt Hård hud mellem tærne</p>	
	<p>Clavus durus Ligtorn</p>	
	<p>Clavus molle Blød ligtorn mellem tærne</p>	







EKSEMPEL PÅ PLACERING AF TEGN	NAVN PÅ TEGN	KLINISK TEGN
	<p>Clavus milliare Flere små kegle- eller skålformede ligtorne</p>	
	<p>Callositet med clavus durus Hård hud med ligtorn</p>	
	<p>Clavus durus interdigitalt Ligtorn mellem tærne</p>	
	<p>Clavus vasculare Ligtorn med hypertrofierede kar</p>	
	<p>Clavus neurovasculare Ligtorn med hypertrofierede kar og nervetråde</p>	

EKSEMPEL PÅ PLACERING AF TEGN	NAVN PÅ TEGN	KLINISK TEGN
	<p>Fissur Revne i huden</p>	
	<p>Verruca vulgaris Fodvorte forårsaget af virus infektion</p>	
	<p>Verruca sequela Arvæv efter røntgen-/radium behandling af fodvorte</p>	
	<p>Hyperkeratose Stærk forøgelse af hårdhudsdannelse</p>	
	<p>Cicatrice Arvæv</p>	




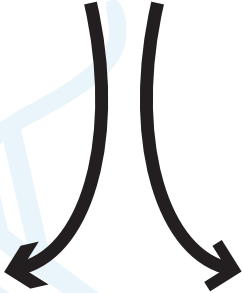

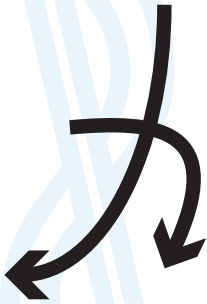




EKSEMPEL PÅ PLACERING AF TEGN	NAVN PÅ TEGN	KLINISK TEGN
	<p>Ulcus Sår</p>	
	<p>Varicer Åreknuder</p>	
	<p>Eksostose Knoglevækst</p>	
	<p>Ganglion Seneknude</p>	
	<p>Onychauxis Fortykket negl</p>	


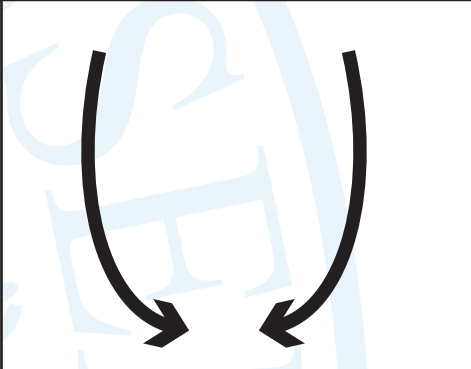
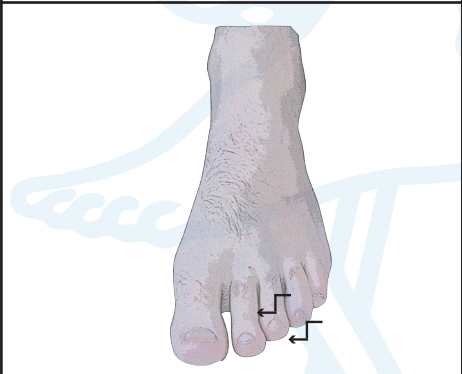
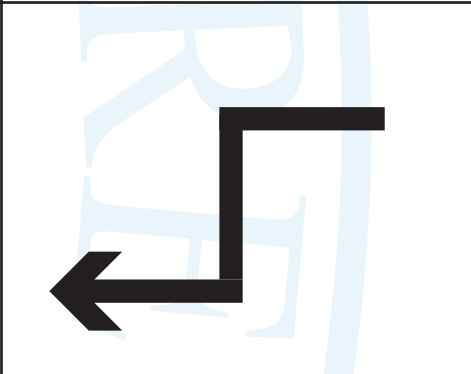

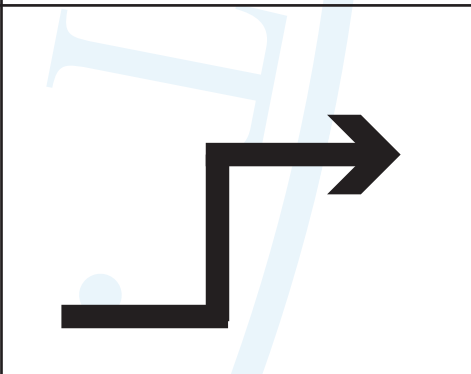


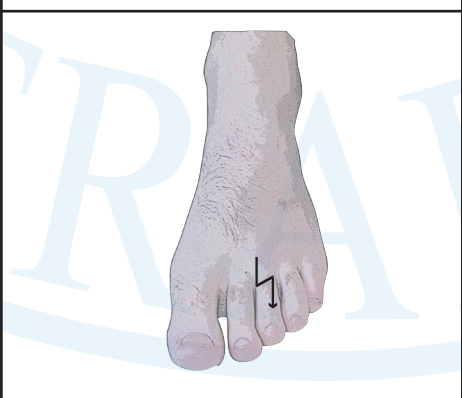
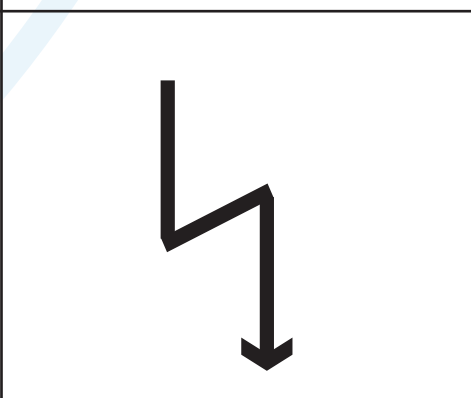
EKSEMPEL PÅ PLACERING AF TEGN	NAVN PÅ TEGN	KLINISK TEGN
	<p>Onychatrophia Artrofi af negl</p>	
	<p>Onycholysis Negleløsning</p>	
	<p>Onychomycosis Neglesvamp</p>	
	<p>Onychogryposis Vædderhornsnegl</p>	
	<p>Hæmatom Bule eller udtræk fra bristet blodkar</p>	











EKSEMPEL PÅ PLACERING AF TEGN	NAVN PÅ TEGN	KLINISK TEGN
	<p>Psoriasis</p>	
	<p>Eksem</p>	
	<p>Ødem Hævelse/forøget udtræden af væske i subcutis</p>	
	<p>Nævi Modermærke</p>	
	<p>Noduli Gigtknuder</p>	






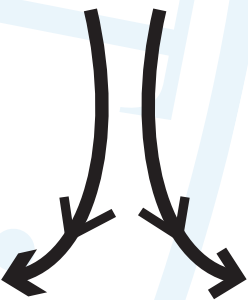


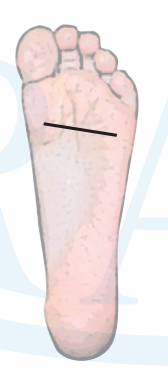

EKSEMPEL PÅ PLACERING AF TEGN	NAVN PÅ TEGN	KLINISK TEGN
	<p>Unguis incarnatus Nedgroet negl</p>	
	<p>Bursa Slimsæk med væske</p>	
	<p>Bursitis Irriteret slimsæk med øget væskemængde med eller uden bakterier</p>	



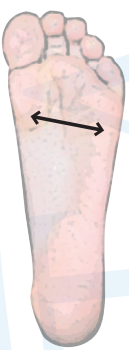

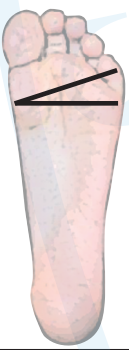





FEJLSTILLINGER

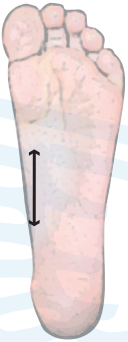




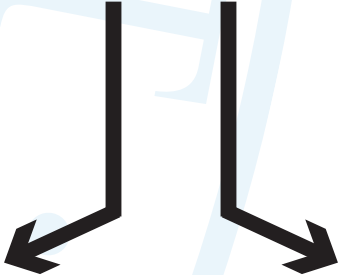

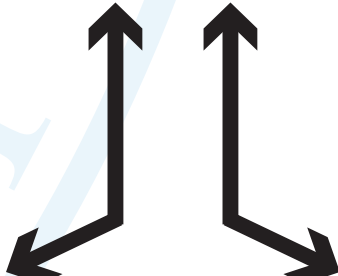
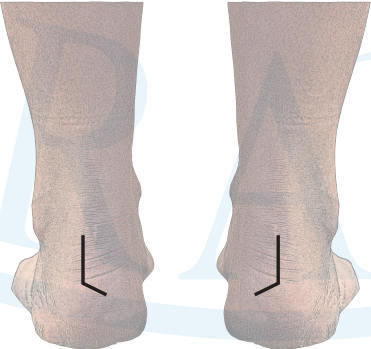
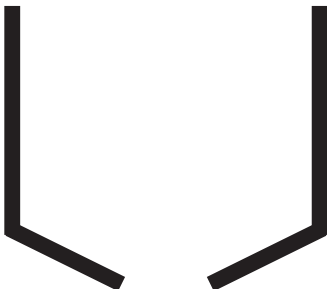
EKSEMPEL PÅ PLACERING AF TEGN	NAVN PÅ TEGN	KLINISK TEGN
	<p>Ossø's defiguration Knogleforskydning eller knoglevækst</p>	
	<p>Hallux valgus Storetå, der vender væk fra kroppens midtakse</p>	
	<p>Rotational digiti Tå med axial rotation</p> <p>Tegnet kan bruges alene eller i kombination med varus/valgus af digiti</p>	
	<p>Hallux extensus Storetåens yderled vender op ad</p>	
	<p>Valgus af digiti Tæer der vender væk fra kroppens midtakse.</p>	


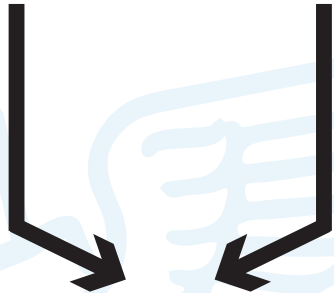
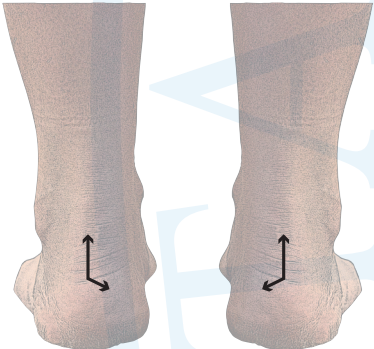
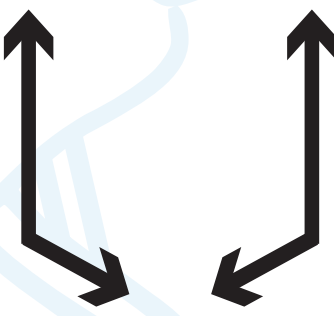






EKSEMPEL PÅ PLACERING AF TEGN	NAVN PÅ TEGN	KLINISK TEGN
	<p>Varus af digiti Tæer der vender mod kroppens midtakse.</p>	
	<p>Sub ductus Underlagt tå</p>	
	<p>Supra ductus Overlagt tå</p>	
	<p>Mobil digitus malleus Hammertå med ledbevægelighed</p>	
	<p>Nedsat digitus malleus Hammertå med nedsat ledbevægelighed</p>	

EKSEMPEL PÅ PLACERING AF TEGN	NAVN PÅ TEGN	KLINISK TEGN
	<p>Rigid digitus malleus Hammertå med ophørt ledbevægelighed</p>	
	<p>Subluxation Ledskred</p>	
	<p>Hypermobilitet Øget ledbevægelighed</p>	
	<p>Hypomobilitet Nedsat ledbevægelighed</p>	
	<p>Rigiditet Ophørt bevægelighed i et led</p>	











EKSEMPEL PÅ PLACERING AF TEGN	NAVN PÅ TEGN	KLINISK TEGN
	<p>Metatarsus valgus quintus 5. stråle i valgus</p>	
	<p>Metatarsus latus/pes latus Spredfod</p>	
	<p>Metatarsus varus</p>	
	<p>Metatarsus varus primus 1. stråle i varus</p>	
	<p>Mobil pes planus transversus Nedsunkenk forfod med ledbevægelighed</p>	


EKSEMPEL PÅ PLACERING AF TEGN	NAVN PÅ TEGN	KLINISK TEGN
	<p>Nedsat pes planus tranversus Nedsunken forfod med nedsat ledbevægelighed</p>	
	<p>Rigid pes planus tranversus Nedsunken forfod med ophørt ledbevægelighed</p>	
	<p>Valgus af forfoden</p>	
	<p>Varus af forfoden</p>	
	<p>Mobil applanation af mediale længdebue/Pes plano Mobil nedsunken svangbue</p>	

EKSEMPEL PÅ PLACERING AF TEGN	NAVN PÅ TEGN	KLINISK TEGN
	<p>Rigid applanation af mediale længdebue/ Rigid pes plano Nedsunken svangbue med ophørt ledbevægelighed</p>	
	<p>Valgus af bagfoden mobil Der opstår et akseknæk på lodlinien, så vinklens toppunkt peger mod fodens medialside.</p>	
	<p>Valgus af bagfoden nedsat Der opstår et akseknæk på lodlinien, så vinklens toppunkt peger mod fodens medialside.</p>	
	<p>Valgus af bagfoden rigid Der opstår et akseknæk på lodlinien, så vinklens toppunkt peger mod fodens medialside.</p>	
	<p>Varus af bagfoden mobil Der opstår et akseknæk på lodlinien, så vinklens toppunkt peger mod fodens lateralside</p>	

EKSEMPEL PÅ PLACERING AF TEGN	NAVN PÅ TEGN	KLINISK TEGN
	<p>Varus af bagfoden nedsat Der opstår et akseknæk på lodlinien, så vinklens toppunkt peger mod fodens lateralside</p>	
	<p>Varus af bagfoden rigid Der opstår et akseknæk på lodlinien, så vinklens toppunkt peger mod fodens lateralside</p>	
	<p>Pes cavus Hulfod med ledbevægelighed</p>	
	<p>Nedsat pes cavus Hulfod med nedsat ledbevægelighed</p>	
	<p>Rigid pes cavus Hulfod med ophørt ledbevægelighed</p>	

GENERELLE TEGN

EKSEMPEL PÅ PLACERING AF TEGN	NAVN PÅ TEGN	KLINISK TEGN
	Ømhed	
	Smerte i let grad	
	Smerte i middelsvær grad	
	Smerte i svær grad	
	Intermission Ophør af tilstand Der noteres dato i forbindelse med brug af tegnet	

EKSEMPEL PÅ PLACERING AF TEGN	NAVN PÅ TEGN	KLINISK TEGN
	<p>Amputation Fjernelse af legemsdel</p>	